

Nöroradyolojide İleri MR Uygulamaları ve 3 Tesla MR

Alp DİNÇER

Acıbadem Üniversitesi, Tıp Fakültesi, Radyoloji Anabilim Dalı, Kozyatağı Acıbadem Hastanesi, İstanbul

Son çeyrek asırdaki görüntüleme teknolojisindeki baş döndürücü gelişmeler tıbbın diğer pekçok alanında olduğu gibi özellikle nöroradyoloji alanında olağanüstü bir döneme tanık olmamızı sağlamıştır. 1900'li yılların başında direkt grafideki bulgular kemik patolojileri açısından ne anlam ifade ediyor ise 1970'li yıllarda uygulama alanına giren bilgisayarlı tomografi beyin lezyonlarında aynı anlamı ifade etmiştir. 1950'li yıllarda gündeme gelen direkt olarak damar içine kontrast madde verilmesi ile elde olunan anjiyografi ve ventrikül içerisine hava verilerek uygulanan pnömoensefalografi invazif yöntemler olup nöroradyoloji alanında tüm tanısal ihtiyaçlara cevap vermekten uzak kalmışlardır. Ancak 1970'li yıllarda gündeme gelen tomografi kesitsel özelliği nedeniyle merkezi sinir sistemi patolojilerinin değerlendirilmesinde çok büyük bir adım atılmasına neden oldu. Hemen arkasından klinik uygulamaya giren ve hızla yaygınlaşan Manyetik Rezonans Görüntüleme ise bu konudaki gelişmeleri yüksek yumşak doku çözünürlüğü ile çok daha ilerilere taşıdı. İlk zamanlarda morfolojik çalışmalara dayanan uygulamalar ağırlıklı idi. Sonrasında MR kontrast maddeleri gündeme gelmesi ve MR teknolojisindeki gelişmeler paralel farklı ihtiyaçlara cevap veren fonksiyonel çalışmaların giderek artan sıklıkta uygulamaya girmesiyle birlikte tanısal nöroradyolojinin çehresi değişmiş ve çok geniş uygulama olanaklarına kavuşmuştur. Bu sayede pek çok nörolojik hastalığın tanı algoritmaları değişmiş olup günümüzde MR, nörolojik ve nöroşirurjik hastalıkların tanısında vazgeçilmez bir teknik halini almıştır. Bu MR uygulamalarından belli başlıları MR Spektroskopi, Difüzyon MR ve ileri uygulaması olan Difüzyon Tensör Görüntüleme- Fiber Traktografi, BOLD fonksiyonel MR, Perfüzyon MR, İntraoperatif MR olup bu yazının amacı bu teknikleri kısaca tanımlayıp endikasyonlarını örneklerle sunmaktır.

Tesla manyetik alan birimi olup 10.000 Gauss'a eşittir. Yerin manyetik alanı yaklaşık 0,5 Gauss olup görüntüleme amaçlı olarak kullanılan MR cihazlarının manyetik alan güçleri 0,15 ila 4 Tesla arasında değişmektedir. Daha yüksek teslali cihazlar araştırma veya deneysel

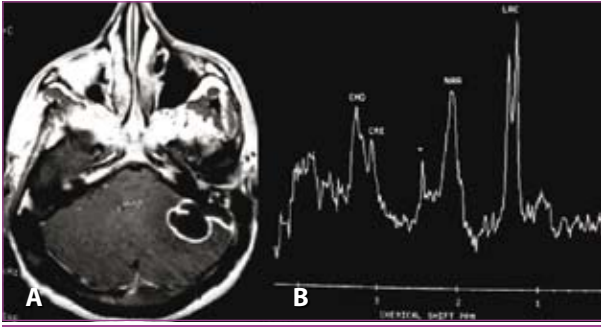
amaçlı olup rutin klinik uygulamada kullanılmamaktadır. 0,15–0,35 Tesla düşük, 0,5–1 Tesla orta ve 1,5 Tesla yüksek 3–4 Tesla cihazlar ultra yüksek Teslali cihazlar olup ülkemizde kurulmuş olan cihazların %90'ından fazlası 1,5 Tesladır. Tesla gücünün artması yüksek MR sinyali anlamına gelip modern 1,5 Tesla cihazlar uygun yazılım içermeleri durumunda ileri nöroradyolojik uygulamaların hepsini gerçekleştirebilirler. Ülkemizde az sayıda 3 Tesla cihaz olup standart 1,5 Tesla cihazlara oranla pratikte ortalama 2 kat daha sinyal alabilmesi en önemli üstünlükleridir. Bu üstünlük pratikte aynı uzaysal çözünürlük kullanılarak 2 kat hız sağlayabildiği gibi aynı sürede 2 kat uzaysal çözünürlüğe sahip görüntü alınabilmesine olanak sağlar. Bu fazla sinyal radyoloğa farklı uygulamalarda esneklik kazandırır. Örneğin epilepsi görüntülemesinde 2 kat daha fazla çözünürlük bazı yapısal bozuklukların daha kolay tanımlanmasına, multiple skleroz vakalarında daha fazla lezyon belirlenmesine olanak sağlarken erken inme hastalarında 2 kat hızlı görüntü hastanın daha kolay ve hızlı tanı almasını sağlayabilir.¹⁻⁸

MR Spektroskopi

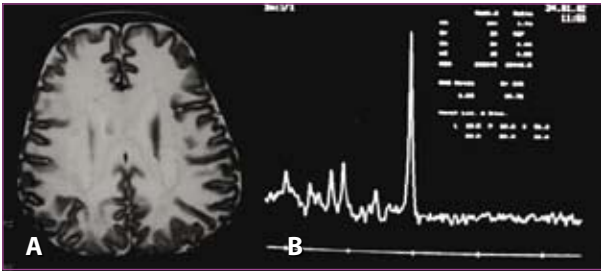
Bir tür MR sekansı olup uygulaması MR' dan farklı değildir. Uygun yazılımı olan yüksek Teslali her modern MR cihazında kolaylıkla uygulanabilen yardımcı tanı yöntemidir. Farklı moleküllere bağlı atomların farklı salınım frekanslarının gösterilmesi esasına dayanır. Elde olunan ham veriler morfolojik görüntüleme yerine inceleme bölgesinde yer alan bazı kimyasal bileşiklerin var olup olmadığını ve varsa oransal olarak miktarlarını belirleyecek şekilde işlenir. Uygulamada her sekans ortalama tetkik süresini 5 dakika uzatır. Kontrast madde kullanılmaz. Normal beyin dokusunda bu yöntemle sayıları beşe varan metabolitlerin var olup olmadığı ve miktarları belirlenebilir. Bunlar N-Asetil Aspartat (NAA), Kreatinin (Cre), Kolin (Cho), Myoinositol (mI) ve Glutamin-Glutamat (Glx) olup patolojik durumlarda bu metabolit sayıları pratik MR Spektroskopi uygulamalarında 20'ye erişebilir. Patolojik metabolitler laktat, asetat, suksinat,

aspartat, lipid-makromolekül, bazı amino asitler olarak sayılabilir. Bu metabolitlerin varlığı bazı patolojik süreçler açısından tanısal olup varlığının gösterilmesi kesin tanı koydurucu olabilir. Bu metabolitlerin farklı kompozisyonu ile morfolojileri tümüyle birbirinin aynı olan patolojik süreçlerin radyolojik ayırıcı tanısı mümkün olabilir. Bazı patolojilerde morfoloji bozulmadan metabolit kompozisyon farklılıklarının ortaya konması ile de tanı konabilir.

Endikasyonları, konjenital ya da akkiz metabolik beyin hastalıkları, fokal beyin lezyonlarının ayırıcı tanısı, beyin tümörlerinde tanı, ayırıcı tanı ve tümör evrelemesi, nörodejeneratif hastalıklar, epilepsi olarak sayılabilir. Pratik uygulamada en çok konjenital metabolik hastalıkların tanı ve ayırıcı tanısında ve fokal beyin lezyonlarının ayırıcı tanısında kullanılır.^{2,9-15}



Resim 1A: Aksiyal postkontrast T1 imajda sol serebellar hemisfer yerleşimli duvarı postkontrast homojen sinyal artışı oluşturan kistik lezyon izleniyor. Morfolojik bulgular nonspesifik olup tanısal bulgu mevcut değil. **Resim 1B:** MR Spektroskopi ise patolojik laktat piki ve süksinat piki ile lezyonun abse olduğunu kesin olarak kanıtlamaktadır.

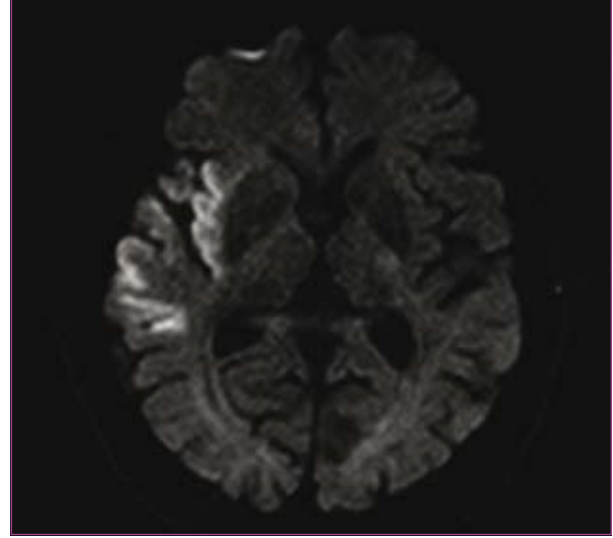


Resim 2A: Korona radyatadan geçen aksiyal T2'de diffüz beyaz cevher hiperintensitesi metabolik beyaz cevher hastalığı ile uyumludur. Ancak bu grupta yer alan hastalıklar arasında kesin ayırıcı tanı yapmak sadece bu bulgu ile mümkün değildir. **Resim 2B:** Buna karşılık baskın N-asetil aspartat (NAA) pikinin varlığı nadir görülen metabolik beyin hastalığı olan Canavan Hastalığı için kesin tanı koydurucudur.

Difüzyon MR, Difüzyon Tensör Görüntüleme ve Fiber Traktografi

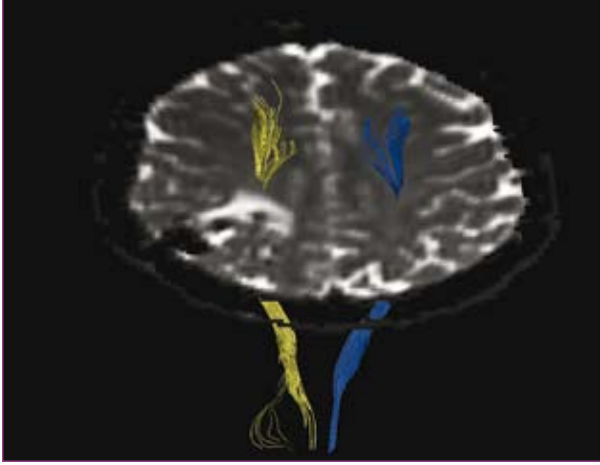
Su molekülleri, buldukları ortamda termal enerjileri nedeniyle rastgele hareket yaparlar. Bu hareket Brownian hareket ya da difüzyon olarak adlandırılmakta olup normal dokular arasında ve patolojik dokularda farklıdır. Ek

manyetik alan değişkenleri kullanılan özel sekans ile dokuların difüzyon özelliğine dayalı görüntüleme yapmak mümkündür. Bu yöntem Difüzyon MR olarak bilinip ilk saatlerde inme tanısında nispeten duyarsız olan klasik MR sekanslarının açığını kapatmıştır. Doku kanlanmasını gösteren perfüzyon MR uygulaması ile birlikte erken inme tedavisinde risk altındaki kurtarılabılır beyin dokusunu ortaya koyarak tedavi penceresinin genişletilmesinde etkili bir yöntem olmuştur. Difüzyon MR erken inme tanısının yanı sıra abse gibi fokal beyin lezyonlarının ayırıcı tanısında, kistik intrakranial lezyonlarının ayırıcı tanısında ve Creutzfeldt-Jakob gibi prion hastalıklarının erken radyolojik tanısında etkin rol almaktadır.^{1,4,16-19}



Resim 3: 1. saatte sol hemipleji ile başvuran hastada konvansiyonel T1 ve T2 görüntüleri normal olmakla birlikte difüzyon MR sağ orta serebral arter sulama alanında hiperakut dönemde enfarktı göstermektedir.

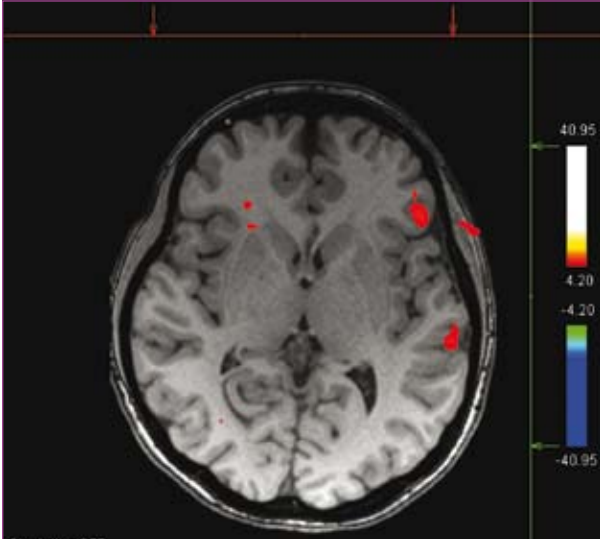
Difüzyon Tensör Görüntüleme ise difüzyon MR' da kullanılan sekansın ileri uygulaması olup temelde aynı esasa dayanmaktadır. Daha yüksek çözünürlüğe sahip ve en az 6 yönde difüzyon hareketine duyarlı sekansın uygulaması ile elde olunan ham görüntüler uygun yazılımlar ile işlenerek değerlendirilir. Beyaz cevher traktlarını gösteren ilk yöntem olup traktların yönelimini ve varlığını ortaya koyar. Hemen tüm beyaz cevher traktlarını bu yöntem ile değerlendirmek mümkündür. Niteliksel ve niceliksel olarak değerlendirme yapmanın mümkün olduğu bu teknikle bazı beyaz cevher hastalıklarında klasik MR'ın bulgu vermediği dönemlerde tanısal değerlendirme yapmak mümkün olmaktadır. Yeni doğan ve çocuklukta beyin maturasyonunu değerlendirmek, doğumsal beyin anomalilerinde beyaz cevher tutulumunu değerlendirmek, epilepsi, metabolik beyin hastalıkları, Multiple Skleroz, Beyin Tümörleri, Nörodejeneratif Hastalıklar, Travmatik Aksonal Zedelenmeler ve inme patofizyolojisinde kullanım alanı bulmuştur. Difüzyon Tensör görüntülemenin ham verilerinin 3 boyutlu olarak özel yazılımlarla işlenmesi ise Fiber Traktografi olarak adlandırılmış olup özellikle beyin tümörlerinin kortikospinal trakt gibi önemli beyaz cevher yolları ile ilişkisini ameliyat öncesi değerlendirmede başarı ile kullanılmaktadır.^{1,4,16-19}



Resim 4: Fiber traktografik çalışmada paryetal lob arteriovenöz malformasyonunun kortikospinal trakt ile olan ilişkisi değerlendirilmektedir. Derin beyaz cevhere uzanan lezyon tüm düzeylerde kortikospinal trakt ile güvenli mesafesini korumakta olup liflerde itilme, invazyon ya da destrüksiyon saptanmamaktadır.

BOLD fonksiyonel MR Görüntüleme

BOLD, "blood oxygen level dependent" kelimelerinin baş harflerinden oluşmuş olup doku oksijenlenmesine bağlı MR sinyal değişmesini ifade etmektedir. Yeterince hızlı ve nöronal aktiviteye ikincil gelişen doku kanlanmasına bağlı anlık sinyal farklılıklarını algılayabilecek sekanslar belli paradigmlarla uygulanarak dolaylı yoldan nöronal uyarılma ortaya konur. Bu sayede herhangi bir kontrast madde veya radyofarmasötik kullanmadan nöronal uya-

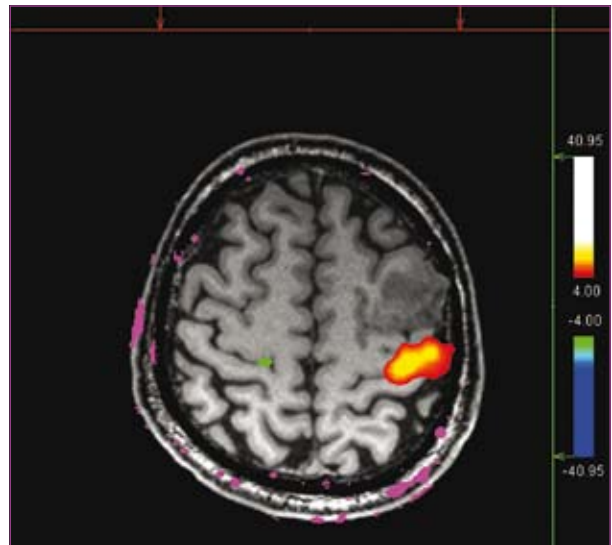


Resim 5: Epilepsi cerrahisi adayı olan hastada dil lateralizasyon çalışması sessiz fil türetme paradigması kullanılarak gerçekleştirilmiştir. Kırmızı ile işaretli sol inferior frontal yerleşimli alan motor dil merkezi olan Broca, arkada yer alan supramarginal girus yerleşimli alan ise duyuşsal konuşma merkezi olan Wernicke'yi göstermektedir. Bu hastada sağ hemisfere uygulanacak cerrahi konuşma ve kognitif fonksiyonlar açısından komplikasyon yaratmayacaktır.

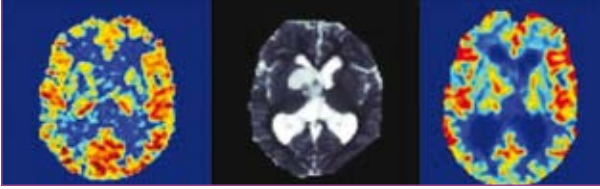
ılmayı noninvazif olarak ortaya koymak mümkün olmuştur. Bu yöntemle motor ve duyuşsal korteks, Broca ve Wernicke gibi konuşma merkezleri ile görme korteksini belirlemek mümkündür. Bu sayede noninvazif olarak ameliyat öncesi beyin tümörlerinin hassas kortikal merkezler ile ilişkisi değerlendirilebilir ve ameliyat planlaması buna göre yapılabilir. Konuşma açısından baskın serebral hemisfer ortaya konabilir. Bu durum tümör ve epilepsi cerrahisinde önemli olup çoğu merkezde rutin uygulamaya girmiştir. Psikiyatrik uygulamaların yanı sıra yüksek kognitif fonksiyonları ortaya koyan çalışmalar da yapmak mümkündür. Hızlı ve duyarlı sekansların yanı sıra ham verileri işleyebilecek uygun yazılım ve magnet içerisinde bulunan hastaya uygulanacak paradigmları aktarabilecek özel donanımlara gereksinim vardır.^{3,20}

MR Perfüzyon

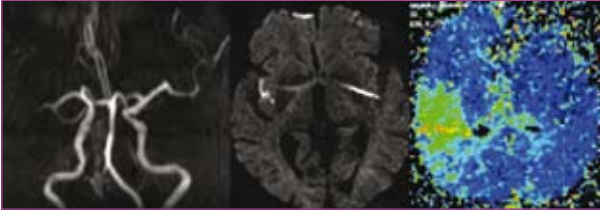
Doku kanlanmasının gösterilmesine dayanır. MR anjiyografiden farklı olarak damar sistemi yerine kılcal düzeydeki doku kanlanmasını ortaya koymaktadır. Temelde dışsal ve içsel kontrast madde kullanılarak gerçekleştirilebilir. Dışsal olarak uygulanan paramanyetik MR kontrast madde kullanılarak yapılan perfüzyon çalışmaları 1,5–3 Tesla cihazlarda uygulanmakta olup yüksek doz ve bolus tarzında uygulanan kontrast maddenin beyin dolaşımından ilk geçişte oluşturduğu sinyal farklılıklarının gösterilmesi esasına dayanır. Sinyal farklılıklarına duyarlı ve hızlı MR sekansı ile verileri işleyebilecek yazılıma ihtiyaç duyar. Nükleer tıp çalışmalarında PET, SPECT gibi yöntemlerle elde edilebilecek olan CBV (cerebral blood volume), CBF (cerebral blood flow), MTT (mean transit time), TTP (time to peak) parametrik haritalamaları ortaya konur. Bu yöntem en çok akut inme hastalarında difüzyon MR ile birlikte iskemik penumbrayı ortaya koymakta ve tümör anjiyogenezisini gösterip tümörleri evrelemekte kullanılır. Ayrıca radyoterapi sonrası beyinde oluşan değişiklikler-



Resim 6: Sağ el hareket paradigması sol santral sulkusu işaretlemiş olup kitle ile motor korteks arasındaki ilişki ortaya konmuştur. Kitle motor korteksin hemen önünde yer almakta olup total çıkarılması motor fonksiyon kaybına yol açmayacaktır.



Resim 7: Sağda ASL, solda paramanyetik kontrast kullanılarak yapılan CBF haritalamalarında sağ bazal gangliada yer alan glial kitlenin perfüzyon özellikleri ortaya konmuştur. Her iki teknikte de hipoperfüze olan tümör patolojik olarak grade 2 astrositoma tanısı almıştır.

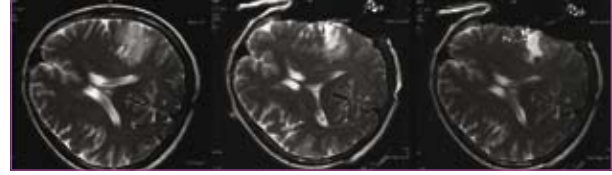

Resim 8: Sol hemiparezi ile gelen 3 saatlik inme vakasında sağdaki resimde MR anjiyografide sağ orta serebral arter birinci bölümünde tam tıkanma izlenmektedir. Ortadaki resim Difüzyon MR olup sağ insulada kısıtlı bir alanda kor enfarktı ortaya koymuştur. Solda ise paramanyetik kontrast madde ile yapılan perfüzyon MR' ait CBV haritalaması izlenmekte olup belirgin perfüzyon-difüzyon uyumsuzluğu mevcuttur. Bu durum henüz canlı ancak risk altındaki beyin parenkimini işaret etmekte olup radyolojik olarak intravenöz trombolitik tedavi endikasyonu mevcuttur.

den nöks tümörleri ayırmakta da etkin bir yöntemdir. 3 Tesla cihazlarda daha etkin olarak uygulanabilen paramanyetik kontrast madde kullanılmadan gerçekleştirilebilen bir diğer perfüzyon MR tekniği ise ASL (arterial spin labeling) yöntemidir. Kan manyetik olarak işaretlenir ve dokuda görüntülenerek CBF haritalamaları elde olunabilir.^{1,2,11,17}

Intraoperatif MR

Beyin cerrahi ameliyatlarının önemli bir kesiminde cerrah, giriş yeri ve açısı nedeniyle cerrahi sahaya diğer vücut organlarının cerrahisinden farklı olarak tam hakim olamayabilir. Cerrahiye monitorize etmek için ek yöntemlere ihtiyaç duyulabilir. Bu amaçla sonografi, bilgisayarlı tomografi ve nöronavigasyon kullanılabilir. Her birinin üstünlük ve zayıf tarafları olmakla birlikte MR tekniğinin bu amaçla kullanımı kendini kanıtlamış ve beyin cerrahi ameliyatlarında tüm dünyada olduğu gibi ülkemizde de kullanılmaya başlanmıştır. MR, ameliyat odası birlikteliği çok farklı dizaynları ve uygulamaları ortaya koymakla birlikte amaç aynıdır. Esas olarak normal beyin dokusunun maksimum korunması, tümörün total ya da maksimum çıkarılması, olası komplikasyonların anında ortaya konması ve ikinci bir ameliyata gereksinim duymadan tüm işlemin tamamlanması amaçtır. Özellikle düşük evreli glial tümörler ve hipofiz makroadenom cerrahisinde yararlılığı kanıtlanmıştır.



Resim 9: Sol frontal düşük evreli glial tümörün intraoperatif MR kullanılarak çıkarılması izlenmektedir. Soldaki ilk resim hemen ameliyat öncesi yapılan MR tetkikinden alınmış olup ortadaki resimde derindeki kalıntı tümörün varlığı nedeniyle rezeksiyona devam edilmiş ve sağdaki resimde kontrolde tümörün total çıkarıldığı görülmüştür. Böylece tümör kalıntısı ve ikinci bir ameliyat olasılığı ortadan kaldırılmıştır (21, 22).

Kaynaklar

1. Alvarez-Linera J. 3T MRI: advances in brain imaging. Eur J Radiol 2008; 67:415-426.
2. Di Costanzo A, Scarabino T, Trojsi F, et al. Multiparametric 3T MR approach to the assessment of cerebral gliomas: tumor extent and malignancy. Neuroradiology 2006; 48:622-631.
3. Matsusue E, Ogawa T. [Clinical applications of 3.0 T magnetic resonance system in the neuroradiological field]. Brain Nerve 2007; 59:479-485.
4. Mukherjee P, Berman JI, Chung SW, Hess CP, Henry RG. Diffusion tensor MR imaging and fiber tractography: theoretic underpinnings. AJNR Am J Neuroradiol 2008; 29:632-641.
5. Ramenghi LA, Rutherford M, Fumagalli M, et al. Neonatal neuroimaging: going beyond the pictures. Early Hum Dev 2009; 85: S75-77.
6. Tanenbaum LN. Clinical 3T MR imaging: mastering the challenges. Magn Reson Imaging Clin N Am 2006; 14:1-15.
7. Wattjes MP, Harzheim M, Kuhl CK, et al. Does high-field MR imaging have an influence on the classification of patients with clinically isolated syndromes according to current diagnostic mr imaging criteria for multiple sclerosis? AJNR Am J Neuroradiol 2006; 27:1794-1798.
8. Wattjes MP, Harzheim M, Lutterbey GG, et al. Does high field MRI allow an earlier diagnosis of multiple sclerosis? J Neurol 2008; 255:1159-1163.
9. Bayraklı F, Dincer A, Sav A, Vardareli E, Peker S. Late brain stem radionecrosis seventeen years after fractionated radiotherapy. Turk Neurosurg 2009; 19:182-185.
10. Demir MK, Iplikcioglu AC, Dincer A, Arslan M, Sav A. Single voxel proton MR spectroscopy findings of typical and atypical intracranial meningiomas. Eur J Radiol 2006; 60:48-55.
11. Essig M, Giesel F, Stieltjes B, Weber MA. [Functional imaging for brain tumors (perfusion, DTI and MR spectroscopy)]. Radiologe 2007; 47:513-519.
12. Mechtler L. Neuroimaging in neuro-oncology. Neurol Clin 2009; 27:171-201, ix.
13. Mikulis DJ, Roberts TP. Neuro MR: protocols. J Magn Reson Imaging 2007; 26:838-847.
14. Panigrahy A, Nelson MD, Jr., Bluml S. Magnetic resonance spectroscopy in pediatric neuroradiology: clinical and research applications. Pediatr Radiol 2009.
15. Pruzincova L, Steno J, Srbecky M, et al. MR imaging of late radiation therapy- and chemotherapy-induced injury: a pictorial essay. Eur Radiol 2009; 19:2716-2727.
16. Ben Bashat D, Ben Sira L, Graif M, et al. Normal white matter development from infancy to adulthood: comparing diffusion tensor and high b value diffusion weighted MR images. J Magn Reson Imaging 2005; 21:503-511.
17. Kaya D, Dincer A, Yildiz ME, Cizmeli MO, Erzen C. Acute ischemic infarction defined by a region of multiple hypointense vessels

- on gradient-echo T2* MR imaging at 3T. *AJNR Am J Neuroradiol* 2009; 30:1227-1232.
18. Kumari R, Guglani B, Gupta N, Chaturvedi S. Intracranial epidermoid cyst: magnetic resonance imaging features. *Neurol India* 2009; 57:359-360.
 19. Schaefer PW, Copen WA, Lev MH, Gonzalez RG. Diffusion-weighted imaging in acute stroke. *Magn Reson Imaging Clin N Am* 2006; 14:141-168.
 20. Dincer A, Ozyurt O, Erzen C, Pamir MN. Identification of the primary motor cortex: value of T2 echo-planar imaging, diffusion-weighted imaging and quantitative apparent diffusion coefficient measurement at 3 T. *Eur Radiol* 2009.
 21. Pamir MN, Ozduman K, Dincer A, Yildiz E, Peker S, Ozek MM. First intraoperative, shared-resource, ultrahigh-field 3-Tesla magnetic resonance imaging system and its application in low-grade glioma resection. *J Neurosurg* 2009.
 22. Pamir MN, Peker S, Ozek MM, Dincer A. Intraoperative MR imaging: preliminary results with 3 tesla MR system. *Acta Neurochir Suppl* 2006; 98:97-100.